LELAND STANFORD JR.
NOV
21
1898
LIBRARY

Zwei Fälle

von

sogen. malignem Deciduom.

Inaugural-Dissertation

zur

Erlangung der Doctorwürde

vorgelegt der

hohen medicinischen Facultät

der

gr. bad. Ruprecht-Karls-Universität zu Heidelberg

von

Josef Scherer,
approb. Arzt aus Frankfurt a. M.

Decan:
Geh.-Rath Prof. Dr. J. Arnold.

Referent:
Geh. Hofrath Prof. Dr. Kehrer.

Berlin 1898.
Gedruckt bei L. Schumacher.

Sonder-Abdruck aus dem Archiv für Gynäkologie, Bd. 56, H. 2.

Die unter dem Namen des „malignen Deciduom“ bekannt gewordene bösartige Geschwulst hat in klinischer wie in pathologisch-anatomischer Hinsicht seit der kurzen Zeit ihres Bekanntwerdens in hohem Maasse die Aufmerksamkeit auf sich gelenkt und ist zum Gegenstand zahlreicher Publicationen geworden.

Der klinische Charakter dieser malignen Neubildung wurde auf Grund mehrerer Fälle zuerst von Sänger festgestellt, und hat unsere Auffassung (Dieses Arch. Bd. 44, 1893) in dieser Richtung in der folgenden Zeit höchstens betreffs der Prognose der Geschwulst eine kleine Modification erfahren. Klinisch charakterisirt sich die Erkrankung in der Mehrzahl der Fälle kurz folgendermassen: Im Anschluss an eine Geburt, zumal einen Abort, am häufigsten nach einer Blasenmole stellen sich sofort oder nach einem Zwischenraume bis zu einem Jahr mehr oder weniger starke Menorrhagien oder atypische Blutungen ein, welche den Verdacht auf Placentarpolyp, Endometritis post abortum oder auf Retention eines Theils einer Blasenmole lenken, weniger auf ein in jungen Jahren denn doch seltenes Uteruscarcinom. Die Blutungen sind meist von verschiedener Stärke, bald kurzdauernd und schwach, bald lange dauernd und stark, und erzeugen durch ihre öftere Wiederkehr eine recht starke Anämie. Schreitet man frühzeitig zu einer Ausschabung, so fördert man aus dem wenig vergrösserten Uterus Massen zu Tage, welche bei der Betrachtung mit dem blossen Auge ganz gut als Producte der eben angeführten gutartigen Krankheitsformen gelten können. Es wird deshalb oft eine mikroskopische Untersuchung unterlassen. Aber auch mittelst dieser

Untersuchung dürfte es schwerfallen, in früher Zeit eine sichere Diagnose der bestehenden schweren Erkrankung zu stellen. Gewöhnlich hören einige Zeit nach der Ausschabung die Blutungen auf. Doch kann sich trotzdem die Frau nicht erholen. Sie sieht bleich, selbst kachectisch aus, so dass man geneigt ist, an ein tieferes Leiden, zumal an Lungenphthise zu denken. Husten und Auswurf scheinen diese Annahme oft zu bestätigen. Thatsächlich sind aber diese Erscheinungen seitens der Lunge bedingt durch die zahlreichen und frühzeitig auftretenden Lungenmetastasen, welche zu kleinen pneumonischen Herden führen. Diese verrathen sich auskultatorisch durch diffuse Rasselgeräusche und bronchiales Athmen, bedingen jedoch ihrer Kleinheit wegen keine Dämpfung, so dass denn häufig die Diagnose Phthise zweifelhaft wird. Fehlen derartige Lungenerscheinungen, so ist es meist unmöglich, einen plausiblen Grund für die fortdauernde Anämie aufzufinden, bis die bald wieder eintretenden Blutungen anzeigen, dass der Process im Uterus noch nicht zur Ausheilung gekommen ist. Die meist vorkommenden Schmerzen im Kreuz und im kleinen Becken, ebenso das Fieber werden auf parametritische Processe bezogen. In einigen Fällen treten in der Vagina oder an der Vulva metastatische Knoten auf, die jedoch immerhin noch zu Verwechselungen mit Abscessen Anlass geben können.

Veranlassen fortdauernde Blutungen den Arzt zur digitalen Abtastung des durch Dilatatoren, mehrfache Gazetamponade oder Laminariaerweiterung eröffneten Uteruscavum, so findet er meist einen breit aufsitzenden, in das Cavum des mässig vergrösserten Organs hineinragenden, dasselbe bisweilen ganz ausfüllenden höckrigen, einem Placentarrest nicht unähnlichen Tumor von mittlerer Consistenz oder mehrere kleinere, verschiedenen Stellen aufsitzende Tumoren, oder er findet das Cavum von Blutgerinnseln erfüllt, und der Finger geräth in die erweichte oder zerstörte Uterusmuskulatur, stellenweise bis zur Serosa. Mikroskopisch untersuchte Gewebsstückchen ergeben alsdann mit Sicherheit aus den später zu schildernden Kriterien, dass man es in dem vorliegenden Falle mit der als „malignes Deciduom“ bezeichneten Geschwulstform zu thun hat.

Ist die Kranke zu sehr heruntergekommen und liegen Lungenerscheinungen vor, welche den Verdacht auf Metastasen erwecken, dann ist eine Entfernung des Uterus zwecklos. Bei leidlichem Allgemeinbefinden und fehlenden Metastasen ist jedoch die Total-

exstirpation vorzunehmen. In sehr wenigen frühzeitig operirten Fällen hat diese Operation zu einer Heilung geführt, in der Mehrzahl der Fälle aber tritt der Exitus in Folge der Metastasen ein, die oft sehr frühzeitig auftreten und lange latent bleiben können.

Wenn auch zu erwarten ist, dass in Folge der sich in weitere Kreise verbreitenden Erkenntniss von der Natur und der heimtückischen Verbreitungsweise des malignen Deciduoms die Frühoperationen sich mehren werden, so werden doch auch in Zukunft deren Resultate durch die unverhältnissmässig frühzeitig, wie bei keiner anderen Geschwulstart auftretenden Metastasen in Frage gestellt werden.

Bei der Section finden sich bei den abgemagerten hochgradig blutleeren Leichen ausser dem primären Tumor im Uterus häufig zahlreiche metastatische Knoten an fast allen Organen, am häufigsten in der Scheide, den Tuben, den Ovarien, Lungen, in der Leber, der Milz und im Gehirn. Bisweilen gelingt es, den Zusammenhang von metastatischen Knoten mit einem Blutgefäss nachzuweisen, wie denn die metastatische Ausbreitung auf dem Wege der Blutbahn erfolgt und nur in einer verschwindend geringen Zahl von Fällen die Lymphdrüsen ergriffen sind.

Was den Bau der Primärgeschwulst im Uterus, bez. bei ektopischer Gravidität in der Tube betrifft, so kann der makroskopische Befund, wie schon angedeutet, ein recht variabler sein. Bald hat man es mit einem einzigen, beiläufig halbhühnereigrossen, mit breiter Basis aufsitzenden Tumor, bald mit mehreren kleineren zu thun. In anderen Fällen sieht man nur eine durch Erosion entstandene Geschwürsfläche mit Blutgerinnseln bedeckt, ohne etwas von einer Geschwulst wahrnehmen zu können.

Der in das Cavum hineinragende Tumor trägt kleinere und grössere Höcker, welche in frischen Fällen seiner Oberfläche ein bläulich-rothes Aussehen geben. Ein Schleimhautüberzug wird gewöhnlich vermisst. Die entzündlich geschwellte Uterusschleimhaut endet ziemlich scharf am Tumorrande, den sie bisweilen noch überkleidet. Im Inneren zeigt die Geschwulst meistens einen kleinfächrigen, von verschiedenen Autoren treffend als „blutorangenartig“ geschilderten Bau. Dieser Bau kommt dadurch zu Stande, dass die Geschwulst inselförmig sich in die Muskulatur vorschiebt, diese substituirt und nur mehr oder weniger schwache Muskelleisten zwischen sich stehen lässt. Erleichtert wird dieses Vordringen durch den Einbruch in die zahlreich vorhandenen weiten Venen,

worin dann Geschwulstelemente üppig fortwachsen. Dass diese Gefässarrosionen zu kleineren und grösseren Blutungen innerhalb der Geschwulstinseln und zwischen dieselben Veranlassung geben, ist leicht verständlich und erklärt den hämorrhagischen Charakter und das blutigrothe Aussehen der Geschwulst.

Die Uterusmuskulatur ist meistens in einem reactiv hyperplastischen Zustande. Hinsichtlich der feineren Structur der Geschwulst finden sich in der Mehrzahl der Fälle zwei differente Elemente. Selten ist nur das eine der Elemente gefunden worden, z. B. im Falle, den Freund[1]) beschreibt, ein Umstand, welcher auch theoretisch recht wohl denkbar ist.

Das eine der Elemente ist eine epitheloide Zelle mit hellem Protoplasma und einem grossen bläschenförmigen, nicht sehr chromatinreichen, ein oder mehrere Kernkörperchen enthaltenden Kern. Die Grösse der Zellen ist schwankend, es finden sich solche von kolossaler Grösse, besonders wenn sie allein liegen und in ihrem Wachsthum von der Umgebung nicht sehr behindert sind; die Mehrzahl dieser Zellen aber erreicht dadurch, dass sie haufenweise nach der Art der epithelialen Geschwülste nebeneinander liegen und sich in ihrer Entwickelung beengen, eine geringere Grösse. Fast überall findet man in einzelnen dieser Zellen pluripolare Mitosen. Manchmal gelingt es, im Protoplasma dieser Zellen bei geeigneter Conservirung und Behandlung Glykogen in Form zahlreicher kleiner Kügelchen nachzuweisen.

Der zweite mikroskopische Bestandtheil ist eine granulirte, bisweilen mit Vacuolen versehene Protoplasmamasse mit zahlreichen, sehr chromatinreichen, meist stäbchenförmigen Kernen. Zellgrenzen zwischen den einzelnen Kernen sind darin nicht nachweisbar, höchstens zuweilen an den Randpartien der Geschwulst, wo man dann Zellen mit dunklerem Protoplasma, meist von kolossaler Grösse mit einem abenteuerlich gestalteten grossen, sehr chromatinreichen, meist jedoch einem kleineren stäbchenförmigen Kern antrifft. In manchen Fällen ist es nicht leicht, diese abgegrenzten Zellen von den vorhin beschriebenen, sehr grossen Zellen der ersteren Gattung zu unterscheiden. Eine mitotische Vermehrung dieses Plasmodiums ist mit Sicherheit bis jetzt noch nicht beobachtet worden, vielmehr scheint auf einer directen Kerntheilung

---

1) H. W. Freund, Ueber bösartige Tumoren der Chorionzotten. Zeitschrift f. Geburth. u. Gynäkol. Bd. 34. H. 2.

der Vermehrungsmodus zu beruhen. Dieser zweite Bestandtheil zeigt eine ausserordentliche Veränderlichkeit seiner Erscheinung und eine hervorragende Fähigkeit, sich den örtlichen Verhältnissen anzupassen. Bald findet man breite Protoplasmazüge mit wenigen Kernen, bald sind sie sehr kernreich und erinnern lebhaft an Riesenzellen, bald zeigen sie sich als flache Platten oder als endothelähnliche Streifen. An anderen Stellen schieben sich die Massen wie glatte Muskelzellen zwischen die übrigen Muskelzellen ein.

In den Geschwülsten überwiegt bald die Epithelzelle, bald das Plasmodium. Im Allgemeinen haben die zelligen Elemente die Neigung, sich örtlich nach der Art epithelialer Geschwülste zu mächtigen Nestern zu entwickeln und durch ihren Massendruck das umgebende Gewebe zum Schwund zu bringen, während das Plasmodium sich zwischen die Bestandtheile der Organe einzwängt und so weiter vordringt, indem es auf diese Weise dem nachrückenden ersten Element den Weg bahnt. Aus diesen Eigenschaften erklärt sich, dass die Hauptmasse der Geschwulst von der ersten Zellgattung gestellt wird, während sich das Plasmodium zwischen jene und die Organzellen hineinschiebt.

Wie schon erwähnt, brechen die Geschwulstelemente stellenweise in Blutgefässe ein und füllen diese mit der Zeit mehr oder weniger aus, sie usuriren dann wieder die Gefässwand von innen nach aussen und dringen in die umgebende Muskulatur ein, von der sie alsdann inselartig umschlossen werden. Stellenweise findet man die Gefässwände noch erhalten. Zu dem schon an sich recht wechselvollen Bilde gesellen sich noch viele hämorrhagische Herde, als wesentlicher constanter Antheil der Geschwulst, regellos durch den ganzen Tumor verbreitet. In ihnen finden sich rothe und weisse Blutkörperchen in allen Stadien des Zerfalls, durchzogen von fibrinösen Fäden; auch lassen sich bisweilen Geschwulstzellen in ihnen nachweisen.

Was den Bau der Metastasen betrifft, die naturgemäss bedeutende Grössenschwankungen zeigen, so setzen sie sich wesentlich aus denselben Componenten zusammen. Viel häufiger jedoch als in der Primärgeschwulst findet man in verschiedenen Metastasen nur einen der Geschwulstbestandtheile vertreten. Die Geschwulstelemente tragen denselben Charakter wie die Elemente des Primärtumors und sind wie dort in hohem Maasse in ihrer Gestalt von den örtlichen Verhältnissen, insbesondere von der Art und Widerstandsfähigkeit des Gewebebodens abhängig. Oftmals werden

die hämorrhagischen Herde in den Metastasen so gross, dass die Geschwulstbestandtheile gänzlich dagegen zurücktreten.

Herrschte nun, wie schon erwähnt, in der klinischen Auffassung der geschilderten Geschwulstform, wonach dieselbe zu den bösartigen zu rechnen ist, seit den ersten Publicationen eine wesentliche Einstimmigkeit, so waren hinsichtlich der Deutung ihres anatomischen Charakters, besonders was die Herkunft der Geschwulstbestandtheile und deren Einreihung in das System der Geschwülste betraf, die einzelnen Autoren getheilter Ansicht. Auch heutzutage, wo wir durch viele Arbeiten eher im Stande sind, an der Hand eines beträchtlichen Materials an die Beurtheilung dieser schwierigen Fragen heranzutreten, ist eine Einigkeit in der Auffassung der Abstammung der einzelnen Geschwulstbestandtheile noch nicht erzielt und an eine Classification der Geschwulst vorerst noch gar nicht zu denken.

Die zuerst beschriebenen Fälle wurden fast alle als Sarkome des Uteruskörpers aufgefasst. Die Gründe hierfür lagen wohl darin, dass die Metastasenbildung der Neubildung auf dem Wege der Blutbahn, wie das bei den Sarkomen zu geschehen pflegt, erfolgte, und dass das Auftreten der Geschwulst in einer verhältnissmässig frühen Lebensperiode (im 3. und 4. Decennium) mehr für Sarkom als für Carcinom sprach. Da es sich um eine Geschwulst handelte mit den klinischen Eigenschaften eines Sarkoms, welches sich im Anschluss an eine vorausgegangene Gravidität entwickelte, da ferner die beschriebenen grossen, epitheloiden Zellen eine Aehnlichkeit mit den für die Gravidität charakteristischen decidualen Bindegewebszellen aufwies, so war es naheliegend, als Ausgangspunkt für die Neubildung die Deciduazelle zu betrachten und das Plasmodium als deciduale Riesenzelle anzusehen. Diese Annahme wurde hauptsächlich von Sänger[1]) in der Eingangs erwähnten Arbeit entwickelt und begründet.

Eine Zeit lang blieb diese Ansicht die herrschende, und wurden in der Folgezeit mehrere Fälle unter der von Sänger gebrauchten Bezeichnung des Sarcoma deciduocellulare veröffentlicht. Indessen musste es auffallen, dass etwa die Hälfte der zur Beobachtung gelangenden Fälle des sogenannten „malignen Deciduoms“ sich im

1) Sänger, l. c.

Anschluss an eine vorausgegangene Blasenmole entwickelt hatte, und musste dieser Umstand den Verdacht erwecken, dass die bei der Blasenmole vorkommenden Veränderungen mit der sich anschliessenden malignen Erkrankung in einem gewissen Zusammenhang ständen. Gottschalk[1]), Fränkel[2]) und Marchand[3]) waren es hauptsächlich, welchen zuerst der Nachweis eines engen Zusammenhangs beider Erkrankungen gelang. Von grösstem Werthe waren hierfür die von Langhans[4]) und seiner Schule geförderten Kenntnisse der Verhältnisse der normalen Placenta, sowie Arbeiten über die Histologie der Blasenmole, welche vor allem von Merttens[5]), Gottschalk[6]) und Marchand[7]) geliefert wurden. Diese Arbeiten hatten zur Folge, dass man als wesentliches Moment bei der Blasenmolenbildung neben der hydropischen Verquellung des Chorionzottenstromas primäre Wucherungsvorgänge der beiden die Chorionzotten normaler Weise überkleidenden Schichten, der Langhans'schen Zellschicht und des Syncytiums erkannte. Des Ferneren glaubten diese Beobachter eine so grosse Aehnlichkeit zwischen den bei Blasenmolen und beim sogenannten „malignen Deciduom" gewonnenen Bildern feststellen zu können, dass sie zur Annahme gelangten, es handele sich auch beim sogenannten „malignen Deciduom" um eine von dem Chorionzottenüberzug ausgehende maligne Neubildung.

In seinen Arbeiten über die sogenannten decidualen Geschwülste bezeichnet der zum Hauptvertreter dieser Richtung gewordene Marchand[8]) als Ausgangspunkt für das erste, die Geschwulst constituirende Element die Zellen der Langhans'schen Zellschicht, während er das zweite Element von dem vielkernigen Plasmodium, dem Syncitium abstammen lässt.

In einigen Fällen, z. B. in dem von Neumann[9]) veröffentlichten Fall war ein directer Uebergang der Ueberzugswucherungen

1) Gottschalk, Dieses Arch. Bd. 46 u. 51. H. 1. Auch Bd. 37 u. 40.
2) Fränkel, Dieses Arch. Bd. 49.
3) Marchand, Monatsschr. f. Geb. u. Gyn. Bd. I. H. 5 u. 6.
4) Langhans, Archiv f. Anat. u. Physiol. (Anatom. Abthl.). 1877. Ferner: Festschrift für Henle in Beiträge zur Anatomie und Embryologie. Bonn 1882.
5) Merttens, Zeitschr. f. Geb. u. Gyn. Bd. 30 u. 31.
6) Gottschalk, l. c.
7) Marchand, Zeitschr. f. Geb. u. Gyn. Bd. 32. H. 3.
8) Marchand, l. c.
9) Neumann, Monatsschr. f. Geb. u. Gyn. Bd. III. H. 5.

von zurückgebliebenen Chorionzotten einer Blasenmole in das Geschwulstgewebe des „malignen Deciduoms“ nachweisbar, ein Umstand, welcher sehr geeignet ist, die Marchand'sche Ansicht von der Herkunft der Geschwulstelemente zu stützen.

Zur Zeit ist in der Deciduomfrage die Ansicht, wonach diese Geschwulstelemente von dem Chorionzottenüberzug herstammen, die herrschende, wenngleich sich auch nicht von der Hand weisen lässt, dass bei Geschwulstbildungen auch einmal ein anderes Element der Chorionzotten oder gar die Bestandtheile der Decidua mitbetheiligt sein könnte. Immerhin müsste dies als seltene Ausnahme angesehen werden.

Bei dem grossen Interesse, welches der Deciduomfrage entgegen gebracht wird und der nicht allzu grossen Anzahl genau beschriebener Fälle, ist es zur Zeit erforderlich, jeden zur Beobachtung gelangenden Fall gewissenhaft zu untersuchen und zu veröffentlichen, und schildere ich deshalb zwei in der Heidelberger Universitäts-Frauenklinik im Jahre 1896 beobachtete Fälle.

Die für das sogenannte „maligne Deciduom“ bisher von den verschiedenen Autoren gewählten Namen illustriren in treffender Weise, wie vielen differenten Deutungen diese Geschwulst bislang unterlegen ist. Eine ganze Druckseite lässt sich mit den verschiedenen Bezeichnungen füllen. Trotzdem sie leicht falsche anatomische Vorstellungen zu erwecken im Stande ist, hat sich die Bezeichnung als „malignes Deciduom“ noch nicht aus der Welt schaffen lassen, es rührt eben daher, dass wir bis jetzt noch keinen geläufigen, markanten Namen für diese Geschwulst gefunden haben. Dem heutigen Stand unserer Kenntnisse entspricht wohl am besten zu sagen, dass wir eine bösartige, vom Chorionzottenüberzug ausgehende Neubildung vor uns haben.

Ob die Geschwulst nun als Carcinom oder als Sarkom oder als Mischgeschwulst zu bezeichnen ist, hängt davon ab, ob die gewucherten Gewebe als epithelial oder als bindegewebig zu betrachten sind, und gerade hierin sind die Meinungen sehr getheilt. Wir haben es in dem Ausgangsort des Tumors, der Placenta, mit einem complizirten Gewebe zu thun, welches sich aus maternen und fötalen Bestandtheilen zusammensetzt. Betreffs der Abgrenzung des Antheils dieser beiden Bestandtheile an dem Aufbau der Placenta ist an eine Einigung vorerst noch gar nicht zu denken, insbesondere hinsichtlich der für das Entstehen der Deci-

duome als wichtigst anerkannten Schichten des Chorionzottenüberzugs.

Den Arbeiten von Langhans[1]) und seiner Schule über die menschliche Placenta sowie vergleichend-anatomischen Studien über die Thierplacenten, deren Resultate in der erwähnten Arbeit von Merttens[2]) zusammengestellt sind, verdanken wir vorzüglich unsere Kenntnisse über diese Verhältnisse; aber die Ansichten der einzelnen Autoren sind oft so widersprechend und die Resultate der vergleichend-anatomischen Forschung über die Placenta der Thiere nur mit grösster Vorsicht für die Verhältnisse der menschlichen Placenta zu verwerthen, dass es zur Zeit noch unmöglich ist, mit Sicherheit die Abkunft der beiden Schichten des Chorionüberzugs zu bestimmen. Fast jede der zwischen mütterlichen und kindlichen Gefässen in der Placenta liegenden Schichten wurde schon für die Entstehung des Syncitium verantwortlich gemacht. So sah Freund[3]) das mütterliche Gefässendothel als dessen Bildungsstätte an, Graf Spee[4]) hielt das Uterusbindegewebe für den Ausgangspunkt des Syncitium, Johannsen[5]) ist derselben Ansicht. Kossmann[6]), Gunsser[7]), Merttens[8]) u. a. denken sich das Syncitium vom Epithel der Uterusschleimhaut ausgehend, während wiederum Andere wie Apfelstedt und Aschoff[9]), von Franqué[10]), Kastschenko[11]), Minot[12]) das Syncitium von der sogenannten fötalen serösen Hülle ableiten.

Bezüglich der Langhans'schen Zellschichte differiren die Meinungen ebenso sehr. Prinzipiell stehen sich zwei grundverschiedene Ansichten gegenüber. Nach der einen ist die Langhans'sche Zellschicht nur ein Differenzirungsprodukt des Syncitium, nach der andern hat sie eine vom Syncitium unabhängige

---

1) Langhans, l. c.
2) Merttens, l. c.
3) Freund, l. c.
4) Graf Spee, Arch. f. Anat. u. Phys. Anat. Abthl. 1886.
5) Johannsen, Monatsschr. f. Geb. u. Gyn. Bd. V. H. 4.
6) Kossmann, Monatsschr. f. Geb. u. Gyn. Bd. II. H. 2.
7) Gunsser, Centralbl. f. allgem. Pathol. u. pathol. Anatom. Ziegler-Kahlden. 1891. Bd. II. No. 6.
8) Merttens, l. c.
9) Apfelstedt u. Aschoff, Dieses Archiv. Bd. 50. H. 3.
10) von Franqué, Zeitschr. f. Geb. u. Gyn. Bd. 34. H. 2.
11) Kastschenko, Archiv f. Anat. u. Phys. Anat. Abthl. 1885.
12) Minot, Journal of Morphology. Vol. II.

Entstehung. Die Vertreter dieser ersteren unitarischen Ansicht sind hauptsächlich Minot, Gottschalk, Graf Spee und Johannsen. Diejenigen, welche der Langhans'schen Zellschicht eine vom Syncytium unabhängige Entstehung zuerkennen, verlegen deren Bildungsort in diejenige Gewebsschicht der Placenta, welche auf die von ihnen als Entstehungsort für das Syncitium betrachtete Gewebsschichte nach der fötalen Seite zu folgt. Die Mehrzahl dieser Forscher betrachtet das Epithel der serösen Hülle als Matrix der Langhans'schen Zellschicht, Langhans selbst leitet dieselbe von der Hautplatte der serösen Hülle ab, andere wiederum, z. B. von Franqué, lassen sie aus der Zottenstromabindegewebszelle entstehen.

Aus all diesem geht hervor, dass selbst für den Fall, dass man als Ausgangspunkt für das „maligne Deciduom" mit Marchand den Ueberzug der Chorionzotten annimmt, man immerhin noch nicht im Stande ist, mit Bestimmtheit die bindegewebige oder epitheliale Natur der Schichten dieses Ueberzuges nachzuweisen, mithin die Classifizirung der Geschwulst unter die Carcinome, Sarkome oder die Mischgeschwülste vorerst ein Ding der Unmöglichkeit ist. Vielleicht wird es den eifrigen Bemühungen der Autoren gelingen, in Verfolgung des eingeschlagenen Weges, der vergleichend-anatomischen Arbeiten über die Placenta, insbesondere aber der Untersuchung sehr junger menschlicher Eier, eine Classifizirung dieser Geschwülste dereinst zu ermöglichen. Zur Zeit dürfte es wohl am besten sein, einen Versuch in dieser Richtung zu unterlassen.

I.

Frau Christine Dinkelberg, 33 J.

Anamnese: Vater im Krieg gestorben, Mutter an Wassersucht gestorben. Als Kind war Patientin an Rubeolae erkrankt. Im zwanzigsten Jahr litt Patientin an geschwollenen Füssen.

Menstruation zuerst im 20. Jahr, früher 2—4wöchentlich, 8 Tage dauernd mit Schmerzen, war reichlich, ohne Coagula.

Verheirathet im 24. Jahr, seitdem Menstruation 4wöchentlich, 8 Tage dauernd, ohne Schmerzen, ohne Coagula. Letzte regelmässige Periode im August 1895.

Geburten: 5 spontane, letzte März 1894. Am 5. Februar 1896 wurde eine Traubenmole durch den Arzt entfernt. Der behandelnde Arzt berichtet wie folgt am 15. 6. 1896: Anfangs Februar wurde er zu der Patientin gerufen, welche sich schwanger glaubte wegen Ausbleibens der Periode und Grösserwerdens des Uterus. Da keine Kindstheile zu fühlen waren, wurde eine Mole vermuthet. Am 4. Februar 1896 wurde die Sonde eingelegt, welche über Nacht liegen blieb. Am 5. Februar früh Abgang einer Blasenmole. Nach 14 Tagen wurde der

Arzt wieder gerufen wegen beständigen Abgangs von braun-rothem Blut. Später traten Beinödeme ein, angeblich wegen eines Herzfehlers. Der Urin enthielt viel Eiweiss, aber nur vorübergehend. Gegen Blutung wurden die bekannten Mittel sowie Ausspülungen mit geringem Erfolge angewandt. Seit einigen Tagen war die Blutung wieder stärker. Beim Sondiren ergab sich eine Vergrösserung des Uterus, ein pathologischer Inhalt desselben wurde damals nicht diagnostizirt. Hierauf wurde der Muttermund mechanisch dilatirt, starkes Secaleinfus mit Extr. Hydrast. canad. verabreicht und ein Tumor gefunden (15. 6. 1896), der mit breiter Basis an der inneren Fläche der Gebärmutterwand aufsass. Der Tumor war leicht abzubröckeln und fühlte sich so körnig wie Placentargewebe an.

Anfangs April 1896 erfolgte eine starke Blutung mit Abgang von Klumpen, seitdem besteht blutig-schleimiger Ausfluss.

Wochenbetten waren normal. Pat. stillte stets bis zu $^1/_2$ —$^3/_4$ Jahren.

Status praesens am 16. 6. 1896.

Magere Person von anämisch-icterischem Aussehen. Stuhlgang ziemlich regelmässig. Appetit gut bis vor wenigen Tagen.

Systolisches Geräusch an der Herzspitze. Spitzenstoss nicht verbreitert. Zweiter Pulmonalton nicht accentuirt.

Geringer Husten, objectiv nichts nachweisbar.

Der Urin von mässigerem Albumingehalt. Uterus anteflectirt. Halskanal für den Finger durchgängig, an der hinteren Uteruswand fühlt man einen höckrigen, ziemlich festen, breitbasig aufsitzenden Tumor.

Vor 8 Tagen bestand Fieber mit Schüttelfrost. Beim Eintritt in die Klinik 40,3.

Verlauf: 16. 6. Mit Polypenzange Entfernung von Partikeln der intrauterinen Tumormasse. Mikroskopische Diagnose: Deciduom. Uebergreifen auf die Muskulatur ist nicht sicher nachweisbar.

28. 6. Bisher 3mal täglich Vaginalspülungen mit 1 : 4000 Sublimat. Vom 3. Tage ab fieberfrei. Ernährungszustand und Allgemeinbefinden wesentlich gebessert.

In Morphium-Chloroform-Aethernarkose Extirpatio uteri totalis per vaginam in typischer Weise mit Ligaturen.

Uterus mobil, Halskanal nicht mehr für den Finger durchgängig. Linkes Ovarium und rechte Adnexe werden zurückgelassen. Zur vollständigen Blutstillung werden noch einige Umstechungen nothwendig. In der Peritonealöffnung wird eine Darmschlinge sichtbar, nach Zurückdrängen derselben Gazetamponade der Peritonealwunde und der Vagina. Von einem Verschluss des Peritoneums wird wie gewöhnlich Abstand genommen.

Der 1.—3. Tag nach der Operation verlief afebril. Am 2. Tag wurde der Vaginalstreifen zum Theil entfernt. Am 3. Tag Tamponade vollständig entfernt und neue Gaze in die Vagina und den Wundtrichter eingeführt. Ebenso am 4. Tag Gaze gewechselt.

2. Tag (30. 6.). In der Nacht mehrmals Erbrechen. Urin spontan. Mehrmals spontan dünner Stuhl. Stündlich abwechselnd Kochsalz- und Nährklysmata, die jedoch immer nur theilweise gehalten werden. Schmerzen im Leib. Kein Schlaf. Puls 116.

3. Tag (1. 7.). Häufig Uebelkeiten, geringes Erbrechen. Leib etwas aufgetrieben und besonders links unten Druckempfindlichkeit. Stuhl auf Sennaeklysma.

4. Tag (2. 7.). Die ganze Nacht hindurch und den Tag über bis Mittags 4 h. fast anhaltend Uebelkeit und Erbrechen geringer Mengen fäculent riechender Flüssigkeit. Leib aufgetrieben, schmerzhaft. Verfallenes Aussehen. Puls wiederholt sehr klein. Kühle Extremitäten, reichlich kühler Schweiss.

Abend 39,5. Puls 156 klein.

Kochsalz- und Nährklysmata in stündlichem Wechsel. 3 Sennaeklysmen.

Nachmittags subcutane Kochsalzinfusion, 500 cbcm in die Mammagegend beiderseits, danach Puls etwas kräftiger. 2mal Tinct. Moschi 12 gtts. $^1/_4$—$^1/_2$stündlich 6 -7 gtts. Aether. Nach Genuss einer Tasse sehr starken Kaffees hört das Erbrechen von 4 h. Nachmittags ab auf.

5. Tag (3. 7.). Während der Nacht kein Erbrechen, in der Nacht stündlich Nährklysmata und 2mal (im ganzen) Kochsalzklysma, das zum grössten Theil nicht zurückbehalten wird. Mehrmals starken Kaffee. — 3 Sennaeklysmata im Laufe des Vormittags, wieder öftere dünne Entleerungen wie gestern. Aether innerlich. Moschus 12 gtts. 2mal Campher 0,05. — 10 h. subcutane Kochsalzinfusion 200 ccm. — Unter stetiger Zunahme von Schwäche und allmäliger Abnahme des Pulses bis zum Schwinden des Radialpulses um 2 h. Nachmittags Exitus letalis.

Sectionsprotokoll.

Section 4. Juli 1896, 10 h. a. m.

Anämische, stark geblähte Darmschlingen des Dünndarms, auch des Colon. Zwei der untersten Dünndarmschlingen steigen U-förmig tief ins kleine Becken hinunter und sind daselbst durch Fibrinauflagerungen verklebt und fixirt. Rothe Injectionsstreifen auf dem Dünndarm.

Im Grund des kleinen Beckens auch etwas trübes, bräunliches, flüssiges Exsudat. Das Herz normal.

In der linken Lunge findet sich nahe dem Hilus zwischen Hauptbronchus und Bronchus des Oberlappens ein wallnussgrosser, hämorrhagischer, weicher, über die Schnittfläche prominenter dunkelrother Knoten von ziemlich scharfer Abgrenzung gegen das Lungengewebe. Daneben in beiden Lungen kleine subpleurale, etwas verwaschene Fleckchen wie kleine Hämorrhagien, die aber alle als Mittelpunkt ein kleines dunkelrothes, etwas härteres Knötchen enthalten, dessen Umgebung blutreicher oder gar hämorrhagisch ist. Diese kleinen Knötchen sind in der rechten Lunge zahlreicher und sind wohl gegen ein Dutzend im Ganzen. Sonst ist die Lunge überall luftreicher, in den unteren Partien etwas luftärmer und blutreicher, aber ohne infiltrirte Partien. Die Lungen sind im Ganzen wie alle Organe ziemlich anämisch.

Die Milz ist am Zwerchfell an circumscripter Stelle adhärent. Daselbst findet sich ein keilförmiger, weissgelber, weicher, scharf begrenzter Infarkt und unweit davon ein kleinerer aber sonst ähnlich gebauter. Sonst ist die Milz weich, blutreicher, die Kapsel ziemlich gespannt.

Beide Nieren weich, weissgelb, blass. Markkegel etwas röther, an der Kapsel haftet leicht etwas weiches, zerreissliches Gewebe, daneben Andeutungen leichter Granulation der Oberfläche.

Der Magen durch Gase ziemlich gedehnt.

Die retroperitonealen, mesenterialen, inguinalen und iliacalen Drüsen nicht vergrössert und nicht infiltrirt.

Die Leber trägt einen Knoten auf der Vorderfläche ihres Lappens von fast Wallnussgrösse, er ist weich, zerfliessend, dunkelroth und prominirt wie alle andern Knoten auch.

Ziemlich viel Galle in der Gallenblase. Nach mehrstündigem Liegen fängt es an einigen Gefässmündungen an zu schäumen. Auch bekommt die ganze Leberschnittfläche einen grünen Farbenton, sehr intensiv wird die grüne Färbung am Rand der Milzinfarkte.

Auf beiden Seiten der Operationsöffnung in der Tiefe des Douglasschen Raumes finden sich Nähte und Ligaturen der Uterusadnexe, es sind beide Ovarien zurückgelassen, beide Tuben, die rechte in grösserem Umfang als die linke und beide Ligamenta rotunda.

In der rechten Hemisphäre an der Grenze von Lobus parietalis und occipitalis findet sich ein haselnussgrosser metastatischer Knoten von derselben Beschaffenheit wie die andern in der Gehirnsubstanz.

Anatomische Diagnose. Uterusexstirpation wegen malignen Deciduom. Metastasen in beiden Lungen, Leber, Gehirn. Zwei Milzinfarkte. Parenchymatöse Nephritis. Adhäsionen zweier Dünndarmschlingen im Operationsgebiet. Dadurch relative Stenose des Darms. Meteorismus und Dilatation der höher gelegenen Darmpartien. Peritonitis acuta (streifenförmige Injection des Darms). Rasch sich entwickelnde Pseudomelanose (intensiv grün) am Rand der Milzinfarkte und der Leber. Geringer Grad von Schaumleber.

Beschreibung des exstirpirten Uterus.

Der exstirpirte Uterus, welcher mittelst eines Längsschnittes durch die vordere Wand eröffnet wurde, bot folgende Verhältnisse dar. Das Cavum hatte eine Länge von 8,4 cm und war völlig ausgefüllt von einem der Hinterwand in ihrer ganzen Breite aufsitzenden Tumor, welcher von Blutgerinnseln überdeckt war. Die Tumoroberfläche war kleinhöckerig und hatte eine fleischrothe, stellenweise bläulich schimmernde Farbe. Die etwas verdickte Uterusschleimhaut endete mit scharfem Rande an der Tumorbasis. Die Muskulatur des Uterus war derb, hatte im Fundus eine Dicke von 1,3 cm und in den seitlichen Partien eine Dicke von 2,2 cm. Von der höchsten Prominenz des Tumors bis zum correspondirenden Punkte der Serosa gemessen, ergab sich für Tumor und Muskulatur eine Dicke von 4 cm. Ueber die Tumoroberfläche von oben nach unten gemessen ergab sich eine Circumferenz von 5,9 cm, während die quere Circumferenz der Tumoroberfläche 6,1 cm betrug.

Beschreibung des mikroskopischen Bildes des Primärtumors im Uterus.

Zur mikroskopischen Untersuchung wurde aus der hinteren Wand des exstirpirten Uterus ein Keil ausgeschnitten, dessen Basis auf die Kuppe des in das Cavum uteri hineinragenden Tumors zu

liegen kam, während die Spitze des Keils in der Serosa der Hinterfläche des Uterus endigte. Die Basis des Keiles bildete ein Rechteck von $^1/_2$ cm Breite und 6 cm Länge. Die Conservirung und Härtung geschah nacheinander in 2, 4 proc. Formollösung, 80, 96 proc. und absolutem Alkohol. Hierauf erfolgte die Einbettung in Celloidin.

Auch in diesem Falle hat sich dieses Verfahren recht gut bewährt, und wurden trotz der Grösse des Präparates sehr schöne wohlzusammenhängende Schnitte erzielt. Die Färbung erfolgte mit dünner Hämatoxylinlösung, mit Hämatoxylin und Eosin, ferner nach der van Gieson'schen Methode und dem Gram-Weigert-schen Verfahren. Alle diese Färbungen ergaben sehr gute Bilder und ergänzten sich in zweckmässiger Weise.

Schon bei der Betrachtung dieser Schnitte mit dem blossen Auge erkennt man die Muskulatur der Uteruswand in einer Dicke von 2 cm wohlerhalten, welcher sich nach innen zu die breit aufsitzende Geschwulst anlagert. Wo die Muskulatur nicht von der Geschwulst bedeckt ist, trägt sie an ihrem dem Cavum uteri zugewandten Theile eine gewucherte Schleimhaut. Der Tumor selbst zeichnet sich aus durch viele inselförmige, theilweise von viel Blut durchsetzte Herde, welche durch schmale Muskelzüge voneinander getrennt sind, stellenweise confluiren und zwischen 1 mm und 1 cm in der Grösse schwanken. Die freie Oberfläche des Tumors ist umfangreicher, als die der Muskulatur zugekehrte Basis des Tumors.

Mikroskopisch lässt sich an der Hauptmasse der von zahlreichen und starken Blutgefässen durchsetzten Muskulatur nichts Abnormes nachweisen, dieselbe erscheint nur durch Vermehrung ihrer Elemente in hypertrophischem Zustande; dort jedoch, wo sich die Muskulatur zwischen den Geschwulstinseln befindet, zeigt dieselbe stellenweise die Zustände hochgradigster Atrophie, so dass es oft fast unmöglich ist, in den Gewebsschollen die Reste der Muskulatur zu erkennen.

Die Schleimhaut, welche am freien Rande der Geschwulst scharf endet, zeigt die Zustände einer glandulären und interstitiellen Hypertrophie.

Der freie gegen das Uteruscavum gerichtete Rand des Tumors entbehrt des mucösen Ueberzuges und ist statt dessen in wechselnder Dicke von $^1/_2$—4 mm von organisirten Blutgerinnseln bedeckt. Fibrin, weisse und zerfallene rothe Blutkörperchen bilden diesen Ueberzug, indem bald der Antheil des einen, bald des anderen

überwiegt. Ausserdem findet man darin noch einzelne zellige Geschwulstelemente, welche sich durch abnorme Grösse auszeichnen. Durchmessergrössen von 40—60 μ sind hier häufig zu finden.

Unmittelbar unter diesem Ueberzug liegen grössere Geschwulstinseln, oder es finden sich noch Reste der Muskulatur, welche diese von jenem trennen. Diese Muskulatur ist durchsetzt von sehr zahlreichen dilatirten, dünnwandigen, bluthaltigen Blutgefässen (meist wohl Venen), ferner von sehr zahlreichen einzelnen Geschwulstzellen, wiederum von ausserordentlicher Grösse. An diesen Stellen ist sehr schön zu beobachten, wie die um die Blutgefässe liegenden Geschwulstzellen in die Wand derselben eindringen, ferner wie die Geschwulstelemente die Blutgefässe allseitig umwachsen. Indem diese Vorgänge durch bedeutende Zellvermehrung zunehmen, führen dieselben unter Einschmelzung der Muskulatur und stellenweisem Auftreten hochgradiger Hämorrhagien zu den Bildern, die sich schon makroskopisch als Geschwulstinseln innerhalb des verbrauchten Muskelgewebes zu erkennen geben.

Die kleineren Geschwulstinseln von ca. 1 mm Durchmesser setzen sich zusammen aus dichten Zellwucherungen, zwischen welchen Lückenräume liegen, die den Blutgefässen entsprechen. Dass es sich in diesen Lücken thatsächlich um die Lumina von Blutgefässen handelt, darüber lassen die Randpartien kleiner Inseln gar keinen Zweifel, wenngleich auch in den Geschwulstinseln selbst die Gefässwandungen meist untergegangen sind, sie theilen eben das Schicksal der Muskelelemente, von denen sich selbst in kleinen Geschwulstinseln nur noch Schollen nachweisen lassen.

Die grösseren Geschwulstinseln verdanken ihre Entstehung zum Theile wohl dem Zusammenfluss kleinerer Geschwulstinseln, theilweise lassen sie aber ihrem Bau nach auch an einen anderen Entstehungsvorgang denken. Sie sind nämlich von vielen, theils bluterfüllten, theils leeren Spalträumen durchzogen, die viel zu mächtig sind, als dass sie als Gefässlumina aufgefasst werden könnten. Des Ferneren finden sich in den grösseren Geschwulstinseln oft beträchtliche Hämorrhagien, welche allseitig von Geschwulstzellen eingeschlossen sind. Stellenweise kann man sehr schön beobachten, wie von der die Hämorrhagien umwallenden Geschwulstmasse aus sich Sprossen erheben und die Hämorrhagie zu durchsetzen beginnen. Man wird daher nicht fehlgehen, wenn man die grossen, bluterfüllten, aber auch die blutleeren Spalträume als die Reste der nunmehr von bedeutenden Geschwulstsprossen allseitig durchzogenen

Hämorrhagien auffasst. Diesen Hämorrhagien kommt demnach bei der Geschwulstbildung eine recht bedeutende Rolle zu. Durch Gefässaufbrüche verursacht, ergiessen sie sich in das Organgewebe, welches sie theils direct verdrängen, theils auflockern, und erleichtern auf diese Weise den Geschwulstzellen das Vorrücken; obendrein dürfte das ergossene Blut noch den Geschwulstzellen bei ihrer Ernährung zu Gute kommen, besonders da der Geschwulst eigene Blutgefässe fehlen.

Das Blut in den hämorrhagischen Herden und in den Spalträumen ist im Allgemeinen noch recht gut erhalten. Es ist zwar fast überall geronnen, doch sieht man im Allgemeinen wenig Fibrinfäden durch die Blutkörperchenhaufen ziehen. Stellenweise jedoch ist das Blut stärker verändert, die Blutkörperchen sind blasser, mehr zerfallen, es finden sich nur noch wenig Ueberreste des ergossenen Blutes in den Spalträumen bis zu den Zuständen, wobei es darin völlig fehlt. Manche hämorrhagischen Herde enthalten noch Reste des zerstörten Organgewebes.

Nicht nur indirect jedoch, durch Bildung von Blutergüssen und deren Folgen, erleichtern die Blutgefässe den Geschwulstzellen das Vordringen, sondern auch dadurch, dass sie den in sie eingedrungenen Geschwulstmassen gestatten, innerhalb ihrer präformirten Bahnen weiter zu kriechen. Ganz besonders schön erhellt dies aus einer Stelle, an welcher ein Geschwulstknoten von 1 mm Länge und 0,2 mm Breite frei in einer Vene liegt, deren Natur als solche ausser allem Zweifel steht, zumal sie noch mit einer von Geschwulstmassen freien Vene communicirt.

Diese Förderung, welche die Geschwulstzellen seitens der Blutgefässe in ihrem Vordringen erfahren, ist von um so grösserer Bedeutung, als im vorliegenden Falle die hypertrophische Uterusmuskulatur den Geschwulstzellen einen sehr erheblichen Widerstand zu leisten scheint. Es ist zu verwundern, dass die Geschwulst trotz ihrer erreichten Dicke von $1^1/_2$—2 cm immerhin noch die sich ihr entgegenstellende Muskelwand von ca. 2 cm Dicke kaum merklich angefressen hat. Die Ausdehnung der Geschwulst geschah gegen das Cavum uteri zu, wenngleich die Wachsthumsrichtung der Muskelwand zugekehrt war. Die vordringenden Geschwulstinseln erlitten bei ihrem Wachsthum einen derartigen Gegendruck seitens der Muskelwand, dass sie die hinter ihnen liegenden Geschwulstmassen in das wenig Widerstand leistende Cavum uteri hineintreiben mussten, indem sie dasselbe zur Entfaltung brachten.

Was die zelligen Bestandtheile der Geschwulst betrifft, so finden wir dieselben von den als Syncytium und als Zellen der Langhans'schen Zellschicht bekannten Gewebsarten gebildet.

Der Masse nach hat in den Geschwulstinseln die Langhans'sche Zelle das Uebergewicht, während die besonders an den Randpartien einzeln liegenden Zellen grossentheils dem Syncitium zugehören.

Das Syncytium tritt in der Geschwulst sowohl als Einzelzelle auf, als auch als vielkerniges Plasmodium. Die Grösse der Einzelzellen ist sehr variabel, sie schwankt zwischen 40—60 μ. Sie besitzen meist ovale Gestalt. Das Protoplasma ist homogen und im Gegensatz zu dem sehr hellen Protoplasma der Langhans'schen Zellen relativ dunkel. Die Kerngrösse schwankt zwischen 10—40 μ. Die Kerne selbst sind sehr chromatinreich und erscheinen daher durch Farbstoffe tief dunkel gefärbt. Sie besitzen eine ovale oder langgestreckte Gestalt. Sehr häufig zeigt sich der einheitlich erscheinende Kern aus mehreren kleinen Kernen zusammengesetzt, die sehr dicht beieinander liegen. Ferner sieht man oft in einer Zelle zwei Kerne, die nur noch durch eine schmale Brücke miteinander zusammenhängen. Zerreisst diese Brücke, dann entsteht ein Zustand, den man recht häufig beobachten kann, eine Zelle besitzt dann zwei hart nebeneinander liegende Kerne. Die Kerntheilung erfolgt demnach auf directem Wege durch Abschnürung. Mitosen sind in den Zellen des Syncytiums nicht zu beobachten. Bleibt nun nach der Kerntheilung eine Theilung des Protoplasmas der Zelle aus, so wird die Syncytiumzelle zu dem vielkernigen Plasmodium, in welcher Form es hauptsächlich im Tumor vertreten ist. Die Kerne verhalten sich in dem Plasmodium in Form und Grösse im Wesentlichen ebenso wie in der Einzelzelle, auch hat das Protoplasma dieselbe dunklere Beschaffenheit, nur zeigt es sich stellenweise von Vacuolen durchsetzt. Die Gestalt dieser Plasmodien ist eine äusserst vielartige. Bald stellt es schmale lange endothelartige Streifen dar, bald zeigt es sich in Form von breiten Klumpen, die bei stärkerer Vergrösserung fast ganz das Gesichtsfeld ausfüllen, und zwischen diesen beiden Extremen liegen alle möglichen Uebergangsstufen. Der Kernreichthum des Plasmodium ist sehr schwankend, meist jedoch ein recht beträchtlicher, so dass die Kernhaufen in gefärbtem Zustande bei schwacher Vergrösserung den Anschein klexartiger Farbstoffniederschläge erwecken können. Die durch den starken Chromatingehalt hervorgerufene starke Färb-

barkeit der Kerne des Syncitiums erleichtert wesentlich seine Unterscheidung von den anderen Geweben.

Auch die Langhans'sche Zelle findet sich unter den isolirt liegenden Zellen, meist jedoch tritt sie in Masse auf. Hierdurch wird ihre Grösse bedeutend beeinflusst; während sie frei liegend ähnliche Grössenmaasse wie die Syncitiumzelle erreicht, so schwankt ihre Grösse in den Zellhaufen zwischen 10—30 μ. Aehnlich verhält es sich mit ihrer Gestalt. Freiliegend meist oval gestaltet wird die Zelle in dem Zellhaufen vorwiegend polyedrisch. Das Protoplasma ist sehr hell, bisweilen ist es in der Umgebung des Kernes ein wenig dunkler. Eine Eigenthümlichkeit ist der Gehalt an Glykogen, welcher in dem Protoplasma der Langhans'schen Zellen einer Gehirnmetastase in Gestalt kleiner röthlicher Kügelchen durch die bekannte Glycogenreaction nachgewiesen werden konnte. Der Kern, dessen Grösse zwischen 5—30 μ im Allgemeinen schwankt, hat eine bläschenförmige Gestalt. Er ist viel chromatinärmer als der Kern des Syncytium und besitzt bisweilen mehrere Kernkörperchen. Das Chromatin ist in Form zahlreicher kleiner Tüpfelchen durch den Kernkörper vertheilt. Die Kerne sind meist in den verschiedenen Stadien einer pluripolaren mitotischen Theilung anzutreffen. Ist die Theilung vollzogen, dann erhält jeder fertige Kern seine eigene Protoplasmahülle.

Wie schon erwähnt, betheiligen sich die eben geschilderten Elemente das Syncitium und die Langhans'sche Zelle mit ungleichem Antheil und in verschiedener Weise gemeinschaftlich an der Bildung der zelligen Geschwulstbestandtheile. Das Syncitium zeigt in seinem Wachsthum (wenigstens hier im Primärtumor) weniger die Tendenz der Flächenausbreitung, als vielmehr das Bestreben, in schmalen Zügen rascher vorwärts zu dringen, während die Langhans'schen Zellen zu starker Flächenausbreitung neigen. Auf diese Weise entwickeln sich nun zwischen den schmalen Zügen des Syncytium breite Lager von Langhans'schen Zellen. In den Bildern hat es daher den Anschein, als ob das Syncitium ein Gewebe bilde, in dessen weiten Maschen die Langhans'schen Zellen eingelagert seien. So zusammengesetzt winden sich die zelligen Geschwulstbestandtheile in schmäleren und breiteren Zügen (von ca. 0,1—0,6 mm Breite) arabeskenartig in den Geschwulstinseln, ebenso breite leere und bluterfüllte Spalten zwischen sich lassend. Die den Spalten zugewandten freien Flächen dieser Geschwulstzüge sind meistentheils von Syncytium überzogen. Letzteres hat dem-

nach seine ihm physiologisch zukommende Eigenthümlichkeit, nämlich die freien Oberflächen der in mütterliches Gewebe und in Blut hineinwachsenden fötalen Bestandtheile der Placenta zu überziehen, nicht aufgegeben. Auch hier in den Geschwulstinseln haben wir es mit Zellenzügen zu thun, die, wie wir gesehen haben, in Blutherde hineingewachsen sind, in ähnlicher Weise, wie die Chorionzotten der normalen Placenta in das mütterliche Blut hineinwachsen. Es ist daher nicht zu verwundern, dass diese pathologischen Wucherungen manche morphologische Aehnlichkeiten mit den Zuständen unter physiologischen Verhältnissen aufweisen. Ja, die Aehnlichkeit kann so gross werden, dass eine Unterscheidung mancher dieser Zellenzüge in den Geschwulstinseln von den physiologischer Weise oftmals an den Enden der Chorionzotten durch Wucherung der Langhans'schen Zellen erzeugten Gefäss- und Stroma-freien Zottenköpfen sehr schwer fallen dürfte.

Metastasen von Fall Dinkelberg.

Von je einer Metastase aus Lunge, Leber und Gehirn, welche in gleicher Weise wie der Primärtumor aufbewahrt wurden, waren Schnitte nach denselben Färbungsmethoden, wie oben angegeben, gefärbt worden. Die Geschwulstmetastase in der Lunge und in der Leber hat einen Durchmesser von 1 cm, während dieser in der Gehirnmetastase nur $^1/_2$ cm beträgt. Das umgebende Organgewebe ist im Zustande beträchtlicher Compression und zeigt in der Lunge ausserdem in einer schmalen Zone um die Metastase herum die Zustände einer desquamativen und fibrinösen Entzündung; in der Leber sind die Gallengangcapillaren gewuchert.

Der Tumor selbst stellt im Wesentlichen einen Bluterguss dar, gegen welchen die am Rande liegenden und in den Bluterguss hineinwachsenden zelligen Elemente an Masse weit zurücktreten. Der Bluterguss und die zelligen Elemente zeigen mikroskopisch wesentlich dieselben Verhältnisse, wie wir sie im Haupttumor gefunden haben. Beide zelligen Elemente, das Syncytium und die Langhans'schen Zellen sind auch hier anzutreffen, jedoch überwiegt in der Lungen- und Lebermetastase das Syncytium an Masse gegenüber den Langhans'schen Zellen.

Syncytium und Langhans'sche Zellen haben im Wesentlichen denselben Charakter in den Metastasen wie im Primärtumor, jedoch bieten sie, offenbar in Folge des geringeren Drucks, dem sie in den Metastasen ausgesetzt sind, stellenweise in ihrer Gestaltung

freiere Verhältnisse dar, so dass sich die Metastasen besonders zum Studium der zelligen Bestandtheile der Geschwulst eignen.

II.

Frau Susanne Knopf, 26 J.

Hatte als Kind Diphtherie. Menstruation zuerst im 14. Jahr, früher 4wöchentlich, 4—5 Tage dauernd, mit Schmerzen und reichlich, ohne Coagula.

Verheirathet im 23. Jahr, seitdem Menstruation regelmässig mit grösseren Schmerzen.

Ausbleiben der Periode während 6 Wochen, dann achtwöchentliche unregelmässige Blutung.

Eine Geburt, spontan im April 1894. Lag 4 Wochen zu Bett. — Temperaturen bis zu 40 °. — Linksseitige Parametritis. In hiesiger chirurgischer Klinik 9 Wochen nach der Entbindung Incision über linkem Poupart'schem Band und nachträglich von der Scheide aus. Erst 8 Tage vor Eintritt in die chirurgische Klinik bemerkte sie eine Anschwellung in der linken Hüfte, die auf Druck sehr schmerzhaft war, aber auf Priessnitz' Umschläge hin weniger druckempfindlich wurde. Das Allgemeinbefinden war wenig gestört. Wichtig ist die Angabe, dass Patientin seit ihrer Entbindung an Husten und Auswurf leidet. Die Lungengrenzen sind normal, einzelne exspiratorische Rhonchi. An der Aussenseite der linken Hüftgegend findet sich eine diffuse Anschwellung, in deren Bereiche die Haut sich etwas heisser anfühlt. Hinter dem Trochanter ist die Anschwellung bei Druck sehr schmerzhaft und lässt deutliche Fluctuation nachweisen. Oberhalb des linken Poupart'schen Bandes ist im Vergleich zu rechts vermehrte Resistenz vorhanden, ohne stärkere Druckempfindlichkeit. Vulva weit, bis fast zum Anus reichend, Portio tief stehend, nach hinten gerichtet. Muttermund quer gespalten, mit seitlichen Einkerbungen versehen, vordere Lippe hypertrophisch. Uterus nicht vergrössert, ziemlich beweglich, nicht druckempfindlich, Adnexe nicht vergrössert. Rechtes Parametrium frei, linkes etwas infiltrirt, derb. Klinische Diagnose: Pararticulärer Abscess an der linken Hüfte, wahrscheinlich im Zusammenhang mit linksseitiger Parametritis.

Der Abscess wurde am 9. 6. 1894 incidirt.

Die bakteriologische Untersuchung und Kultur des Eiters ergab ausschliesslich Streptococcus pyogenes. Der weitere Verlauf war glatt und fieberlos. Die Wundhöhle schloss sich allmälig. Patientin wurde am 1. 8. 1894 ohne Fistel entlassen.

Status praesens am 29. 3. 1895.

Bau gracil, Aussehen blass. Uterus retroflectirt, wenig vergrössert, beweglich, Os uteri externum quer gespalten. Resistenz an den Adnexen nicht vorhanden.

Wegen des Verdachts auf Endometritis post abortum erfolgte am 29. 3. 1895 Ausschabung in Simslage.

7. 4. Entlassung nach fieberfreiem Verlauf. Keine Blutung mehr.

Am 24. 12. 1895 Wiedereintritt in die Klinik.

Nach der Entlassung war die Periode unregelmässig bis zum August. Da im August die Metrorrhagien sehr stark wurden, machte der behandelnde Arzt eine Ausschabung nach vorausgeschickter Cervixdilatation mit Tupelo. Es erfolgte 5 Wochen lang keine Blutung, alsdann aufs Neue Metrorrhagien, die mit wiederholter Jodoformgazetamponade und Secale

behandelt wurden, ohne endgültigen Erfolg. Zunehmende Anämie. Diffuse Bronchitis.

Befund: Patientin ziemlich anämisch. Portio links, sieht nach unten, Halskanal nicht durchgängig, Uterus vergrössert, ante- und dextroflectirt; vorne und rechts derber als in den übrigen Partien.

24.—27. 12. 1895. Täglich Jodoformgazetamponade des Halskanals.

27. 12. 1895. Halskanal und os int. bequem für den Finger durchgängig, vorne rechts etwas über dem innern Muttermund fühlt man den untern Pol eines ziemlich derben, etwa zwetschengrossen Polypen.

28. 12. Gazetamponade unterbleibt, da Patientin noch fiebert. 39,5. Ursache: Bronchitis diffusa tuberculosa (?). Keine Dämpfung. Links hinten bronchiales Athmen.

15. 1. 1896. Heute Patientin zum ersten Mal fieberfrei. Lungenbefund bisher sehr wechselnd, an verschiedenen Stellen sowohl links wie rechts, hinten wie vorn bronchiales Athmen, bez. verschärftes Inspirium und Exspirium. Dämpfung niemals nachweisbar. Hohes Fieber bis 39,8. Fiebertypus nicht bestimmt, jedoch allmäliger Abfall der Temperatur. Starke Anämie und Schwäche. Behandlung bestand in Roborantien, Expectorantien und Chinin.

21. 1. 1896. Entlassung. Genitalbefund: Portio links, sieht nach links unten. Os ut. ext. quer gespalten, geschlossen. Corpus anteflectirt, dextrovertirt, vergrössert (Gänseeigrösse). Lungenbefund: In linker hinterer Lungenpartie bronchiales Athmen in Ausdehnung von 3 Querfinger Höhe. Dämpfung nicht nachweisbar. In rechter und linker Supra- und Infraclaviculargegend verschärftes hauchendes Exspirium. Auswurf gering, schleimigeitrig. Tuberkelbacillen nicht nachgewiesen.

18. 5. 1896. Wiedereintritt in die Klinik.

Nach der Entlassung noch 6 Wochen lang an Pneumonie zu Bett. 37 Pfund Gewichtsabnahme, in letzter Zeit 4 Pfund Zunahme. Seit 3 Wochen wieder stärkerer, bald röthlicher, bald gelblicher Fluor. Periode anfangs alle 2, dann alle 3 Wochen, sehr schwach ohne Schmerzen. Letzte Periode vor 5 Tagen. — 2mal Schmerzen im Leib, jedes Mal von mehrtägiger Dauer, wehenartig, gleichzeitig Druck beim Uriniren.

Nach mehrtägiger Jodoformgazetamponade ist der Halskanal für den Finger durchgängig, an der Rückwand des Cavum uteri fühlt man einen höckrigen Tumor, ein Stückchen des Tumor wird mit scharfer Zange entfernt. Mikroskopische Untersuchung ergiebt Deciduoma.

Am 8. 5. 1896 Entlassung aus der Klinik. Patientin starb zu Hause nach einigen Wochen.

Mikroskopische Beschreibung des Excisionspräparates vom Fall Knopf.

In einem mit Alauncarmin sich nur sehr schwach färbenden Grundgewebe, welches aus Muskulatur und geronnenem Blut besteht, sind besser gefärbte Geschwulstinseln eingelagert. Diese Geschwulstinseln zeigen sich analog zusammengesetzt, wie die im Fall Dinkelberg geschilderten.

Syncytium und Langhans'sche Zellen sind innig miteinander gemischt. Das Syncytium ist hier mächtiger entwickelt, als es im Primärtumor des Falles Dinkelberg war.

Es ist unzweifelhaft, dass es sich in dieser Geschwulst ebenfalls um die als malignes Deciduom bekannte Neubildung handelt.

Epikrise.

Der Fall Dinkelberg kann sowohl in anatomischer wie in klinischer Hinsicht geradezu als ein Schulfall der Erkrankung am sogenannten „malignen Deciduom" gelten. Wir sehen hierbei zwei Monate nach der Entfernung der Blasenmole die ersten Symptome der Erkrankung in Form von Uterinblutungen auftreten. Die Krankheit wird sehr bald richtig diagnosticirt, etwa 6 Wochen nach dem Auftreten der ersten Symptome. Es wird sofort die radicale Therapie der Totalexstirpation des Uterus eingeschlagen, welche jedoch immerhin noch zu spät kommt, wie die nach sechs Tagen bei der Section gefundenen Metastasen bekunden.

Auch der Fall Knopf ist ein typischer Fall, wenn auch in einer etwas anderen Hinsicht. Es ist ein Typus für die lange Zeit verkannt bleibenden Fälle von malignem Deciduom. Wie die Krankengeschichte zeigt, setzt sich der Fall klinisch zusammen aus Uterinblutungen, Fieber, Abmagerung und vor allem Lungenerscheinungen. Die Blutungen werden lange Zeit auf Endometritis post abortum und auf Placentarpolyp bezogen, bezüglich der Lungenerscheinungen wird emsig auf Tuberculose gefahndet, bis das Mikroskop zum Schluss die Aufklärung über den wahren Zustand giebt.

Es bleibt eine offene Frage, ob die maligne Geschwulst sich hier im Falle Knopf im Anschluss an die vor circa einem Jahre vorausgegangene normale Geburt entwickelte, oder ob sie einem Abort folgte, indem das Ausbleiben der Periode während 6 Wochen vor dem ersten Auftreten andauernder Blutungen für die Annahme einer neuen Gravidität zu verwerthen wäre.

Auch anatomisch ergiebt sich in beiden Fällen die bekannte Zusammensetzung des Tumors, aus der Langhans'schen Zelle und dem Syncytium.

Zum Schluss sei mir noch gestattet, auch an dieser Stelle meinen hochverehrten Lehrern den innigsten Dank auszusprechen, Herrn Geheimrath Prof. Dr. Kehrer für die gütige Ueberlassung

des Materials und die Unterstützung bei der Abfassung vorliegender Arbeit, Herrn Geheimrath Prof. Dr. J. Arnold für die freundliche Genehmigung, den anatomischen Theil derselben im pathologisch-anatomischen Institut zu Heidelberg zu bearbeiten, sowie Herrn Prof. Dr. Ernst für seine liebenswürdige Antheilnahme an der Arbeit.

Erklärung der Abbildungen auf Tafel XII u. XIII.

Figur 1. Partie aus einer Geschwulstinsel. Vergrösserung 50.
- a Zellbalken.
- b Bluterfüllte Hohlräume aus Hämorrhagien hervorgegangen.
- c Blutleere „ „ „ „

Figur 2. Blutgefässe mit anliegenden Geschwulstmassen. Vergrösserung 142.
- a Blutgefässe.
- b Uterusgewebe.
- c Langhans'sche Zelle.

Figur 3. Blutgefässe von Geschwulstzellen umwachsen. Vergrösserung 142.
- a Blutgefässe, bez. Lumen ehemaliger Blutgefässe.
- b Uterusgewebe.
- c Langhans'sche Zelle.
- d Syncytium.

Figur 4. Randpartie einer Geschwulstinsel mit breiten Syncytiumbalken, welche gegen die Muskulatur vordringen. Vergrösserung 305.
- a Spalträume.
- b Uterusgewebe.
- c Langhans'sche Zellen.
- d Syncytium.

In Figur 2—4 sind die Kerne der Langhans'schen Zellen blau, die Kerne des Syncytium schwarz markirt.

Figur 5. Langhans'sche Zellen und syncytiale Einzelzellen bei starker Vergrösserung. Vergrösserung 610.
- a Langhans'sche Zellen.
- b Syncytium.
- c Kern in mitotischer Theilung.
- d Dunkleres Protoplasma.
- e Helleres Protoplasma.

Gedruckt bei L. Schumacher in Berlin.

Fig. 1

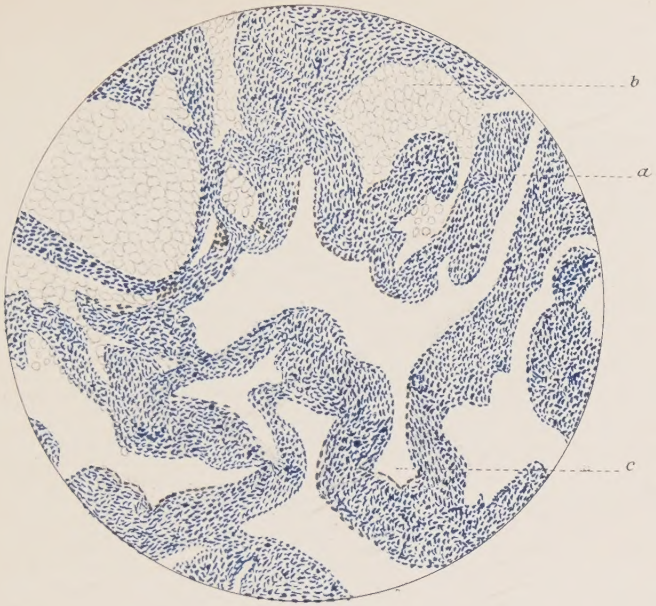

Fig. 2.

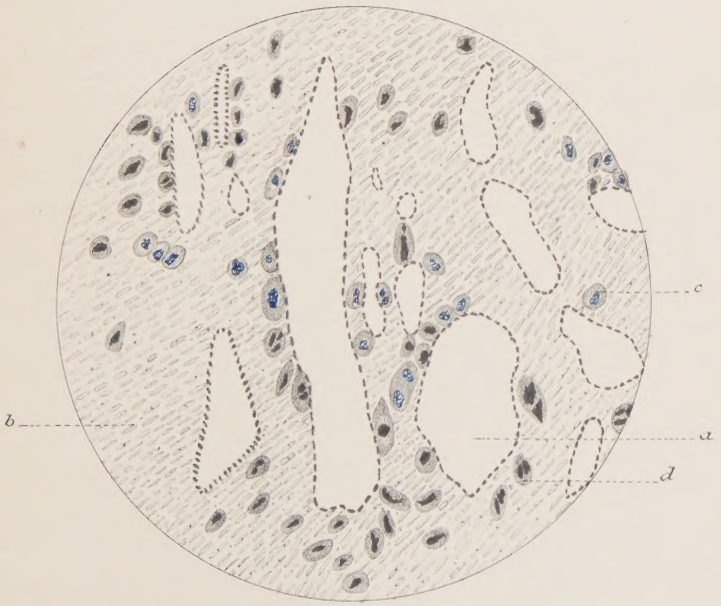

W. A. Meyer, Lith. Inst. Berlin S.

Fig. 3.

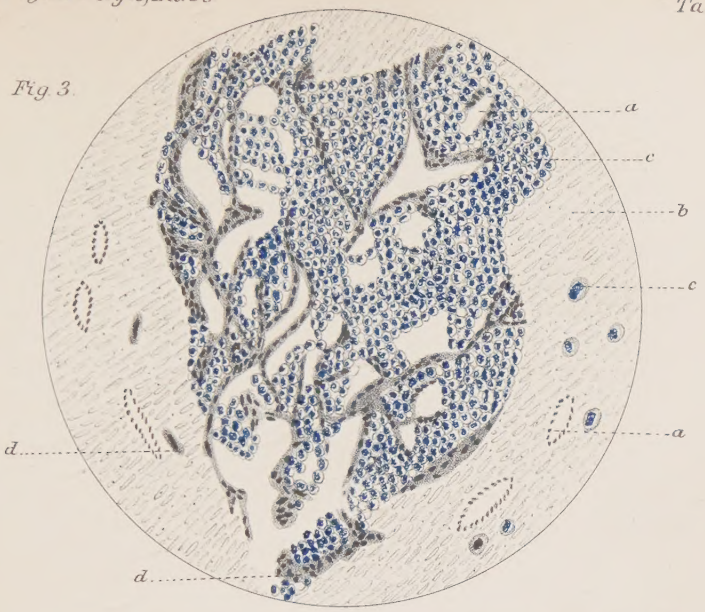

Fig. 5.

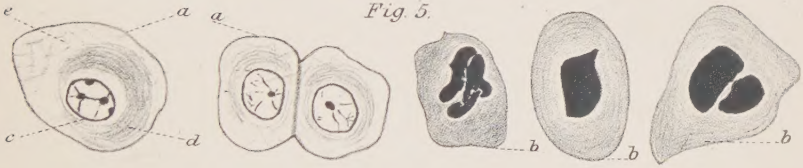

Fig. 4.

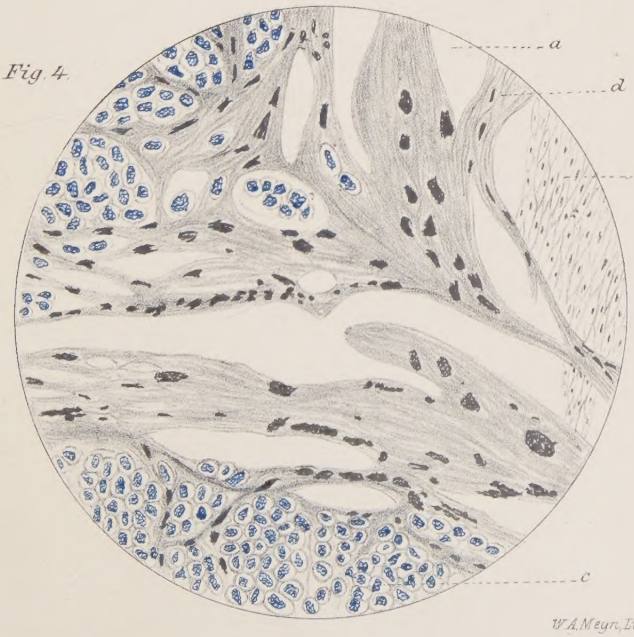

W. A. Meyn, Lith. Inst., Berlin S.